# 頭蓋底外科手術の歴史と発展, 進歩について


| メタデータ | 言語: Japanese<br>出版者: 大阪市医学会<br>公開日: 2021-01-26<br>キーワード (Ja): 頭蓋底外科手術, 経錐体到達法,<br>内視鏡下頭蓋底手術<br>キーワード (En):<br>作成者: 後藤, 剛夫<br>メールアドレス:<br>所属: 大阪市立大学 |
| --- | --- |
| URL | https://ocu-omu.repo.nii.ac.jp/records/2020589 |

In April 2022, Osaka City University and Osaka Prefecture University marge to Osaka Metropolitan University

# 頭蓋底外科手術の歴史と発展，進歩について

後藤　剛夫



| | |
|---|---|
| Citation | 大阪市医学会雑誌. 70; 1-5 |
| Issue Date | 2021-12-25 |
| Type | Journal Article |
| Textversion | Publisher |
| Righst | © 大阪市医学会.<br>© Osaka City Medical Association.<br>https://osakashi-igakukai.com/. |



Placed on: Osaka City University Repository

後藤剛夫. 頭蓋底外科手術の歴史と発展，進歩について. 大阪市医学会雑誌. 2021, 70, 1-5.

# 頭蓋底外科手術の歴史と発展，進歩について

後　藤　剛　夫

大阪市立大学大学院医学研究科　脳神経外科学

# History of the Development of Skull Base Surgeries

Takeo Goto

(Department of Neurosurgery, Osaka City University Graduate School of Medicine)

**Abstract**

Skull base surgery remains the most difficult and challenging surgical field in neurosurgery. Since 1970's, our institute continuously contributes to development of skull base surgery.

At the initial period, transcranial skull base surgeries such as transpetrosal approach and orbitozygomatic approach published from our institute took a main position of skull base procedures. And then after a lot of surgical modification of those approaches, minimal petrosal approach and endoscopic skull base approaches presented from our institute are considered as advanced skull base approaches.

In this article, history of the development of skull base surgeries are reviewed from the start-up period to recent advanced period.

**要　　約**

頭蓋底外科手術は病変が頭蓋内最深部に存在するため脳神経外科領域の中で最も治療困難な領域である．この分野については 1970 年代後半から 80 年代初めに様々な頭蓋底到達法が発表され，この治療が始まったと言える．当時発表された頭蓋底外科手術の原型となる手術到達法の多くが大阪市立大学より発表されており，この分野での当施設の貢献度は大きい．頭蓋底外科の黎明期から発展期，その後手術の低侵襲化を経て現在は内視鏡下頭蓋底外科手術も行われている．本論文では頭蓋底外科の発展経緯について報告する．

**Key Word:** 頭蓋底外科手術，経錐体到達法，内視鏡下頭蓋底手術

## 1. はじめに

頭蓋底腫瘍は頭蓋内深部に位置し，かつ脳神経，血管などと近接しているため，脳神経外科領域の中で最も手術が難しい腫瘍の一つである．我々大阪市立大学脳神経外科教室では，この頭蓋底腫瘍に対してこれまで様々な手術法を研究改良し，この分野の発展に貢献してきたため，この発展の経緯について本総説で概説する．

## 2. 頭蓋底外科手術黎明期

1970 年代には，手術到達が不可能と考えられていた頭蓋底腫瘍に対して，80 年代ごろから世界の脳神経外科施設で手術治療の取り組みが行われ始めた．その中で本邦とりわけ大阪市立大学脳神経外科の果たした役割は非常に大きかった．白馬らは，1977 年に 6 例の斜台部髄膜腫を錐体骨経由で全摘出したことを報告しているが[8]，これが世界初の頭蓋底到達法による斜台部髄膜腫摘出の報告と考えられる．その後手術手技を改良，症例数を蓄積して 1988 年に発表した A combined retroauricular and preauricular transpetrosal-transtentorial approach to clivus meningiomas の論文は，錐体骨削除を行い，小脳テントを切開することで，頭蓋内最深部の錐体斜台部に到達できる手術法として，広く世界に普及することとなった[11]．こ

受付　令和 3 年 7 月 26 日，受理　令和 3 年 11 月 30 日

の手術では錐体骨を顔面神経に注意を払い部分削除することで，側方から脳組織をけん引することなく頭蓋底に到達する術野を得ることができるため，画期的な頭蓋底手術法と考えられた．しかし，MRI や CT などの画像診断性能が不十分でかつ手術用ドリルの性能も十分ではない当時，錐体骨を削除して頭蓋底腫瘍を摘出する手術は，非常に時間のかかる複雑な手術手技であった．また腫瘍を摘出しても顔面神経麻痺などの合併症を多く伴う手術であった[8,11]．しかし頭蓋底手術法の概念を世界に広めた貢献は非常に大きいものであった．

またほぼ同時期に，同じくこれまで到達不可能と考えられていた海綿静脈洞病変に対しても，海綿静脈洞の解剖に基づいた新たな手術法を白馬らが報告している[9,12,18]．この到達法についても当時は動眼神経麻痺，外転神経麻痺などの脳神経麻痺合併症率は高いものの，海綿静脈洞への到達法を解き明かした画期的手術法と考えらた．この論文で報告した orbitozygomatic approach は現在まで広く世界中で行われる基本的頭蓋底外科到達法となっている[9,12]．こうしてこの時代に大阪市立大学から発表された頭蓋底手術法の数々は現在の多くの頭蓋底到達法の基本となっている[8-13]．

## 3. 頭蓋底外科手術法発展期

1990 年代後半から 2000 年代は頭蓋底外科手術法の発展期と考えられる．1990 年代はじめまでは，白馬らが考案した頭蓋底外科手術の数々は原理的には正しいものであったが，微小解剖の知識や手技が成熟しておらず合併症の高い手術であった．そこで合併症の原因を究明し，手術を成熟完成させる工夫が行われ，安全かつ確実な腫瘍摘出が可能になった時代である．大畑らは経錐体到達法を行った患者の術後静脈撮影を詳細に検討し，術後に手術側 S 状静脈洞閉塞を来す患者がいることを突き止め，頭蓋底到達法の術後合併症に頭蓋内静脈還流障害が大きな役割を果たしていることを報告している[27]．また頚静脈孔の微小解剖の特徴，内耳道内くも膜の微小解剖を検討報告することで，同部腫瘍を安全に摘出する工夫，概念を報告している[1,28]．さらに低血圧麻酔を行い頭蓋内圧，海綿静脈洞内圧を低下させることで，海綿静脈洞部海綿状血管腫を摘出する方法を考案するなど[26]，麻酔管理を含めた手術戦略により頭蓋底腫瘍を摘出する方法が考案され手術安全度向上に貢献した．こうして 2000 年代を通じて頭蓋底手術は一つの確立した脳神経外科分野となったと言える．

## 4. 頭蓋底外科手術法完成，再発展期

頭蓋底外科発展期を経て，頭蓋底腫瘍も頭蓋底到達法を用いれば，比較的安全に摘出できるようになった．しかし，これまでの頭蓋底手術法は依然として手術時間が長く，また一部の脳神経外科施設のみが行うことができる複雑な手術であった．またどの手術到達法を選択すべきかなどが不明であった．2010 年代より，術前画像検査の進歩により手術法の選択を明確に示すことが可能になった．また発展した医療機器あるいは，微小解剖の知識を用いて，低侵襲，短時間，および手術の簡易化を図る工夫が多数報告された．

大阪市立大学からは，まず手術治療が困難かつ治療成績が不良であった脳幹部海綿状血管腫に対しても経錐体到達法が非常に有用であることを報告した[16,23]．またこれまで手術による視力温存が難しいとされた鞍結節部髄膜腫に対して，腫瘍発育方向の検討を通じて大脳間裂到達法が非常に有用であることを示した[3,24]．また後藤らは，大脳鎌小脳テント接合部髄膜腫をガレン静脈と腫瘍付着部の位置関係から 2 型に分類し，それぞれに適切な手術到達法を選択することでよい手術結果が得られることを報告した[5]．また脳神経外科手術で最も手術治療が難しいと考えられる錐体斜台部髄膜腫ついて，経錐体到達法が神経機能を温存した上で最大限の切除が可能となる手術法であることを示した[20]．さらに非常に治療が難しい頭蓋咽頭腫を病変発生部位に基づいて細分化し，手術到達法をこの細分類に基づいて決定する考え方を示した[19]．こうした大阪市立大学が提唱した頭蓋底手術法選択基準は現在日本だけでなく世界で広く受け入れられている基準となっている[5,7,15,19]．

また手術時間を短縮し，安全度を増した頭蓋底外科手術についての報告を多数行っている[6,17,21,22]．後藤らは S 状静脈洞周囲の微小解剖をもとに，経錐体到達法において簡便に S 状静脈洞を露出する方法を考案した．これにより従来 S 状静脈洞露出に長時間を要した経錐体法の手術時間が大きく短縮した[6]．また手術の初めの段階で最も危険な操作である S 状静脈洞露出が短時間で可能になったため，これをもとに経錐体到達法を改良し，短時間で手術が可能になる最小合併経錐体到達法を開発した[14,17,21,22]．この手術法により，視交叉後方型頭蓋咽頭腫，海綿静脈洞髄膜腫，大型錐体斜台部髄膜腫が安全に摘出できることを示した[14,17,21,22]．こうして白馬らがはじめた経錐体到達法を長い年月の改良を経て，安全，簡便な手術法として完成させた．

さらに静脈を段階的に結紮し頭蓋底腫瘍を摘出する工夫[29]，内耳道を簡便に正確に削除する工夫[30]，頭蓋底腫瘍摘出後の硬膜再建法として遊離脂肪片を用いた閉鎖法を示す[2] など簡便な手技で従来の頭蓋底手術手技の問題を解決する工夫を報告した．

また近年は，顕微鏡に代わって内視鏡を頭蓋底手術に導入した内視鏡下頭蓋底手術の分野でも画期的な手術法を報告している．

経鼻内視鏡下に頭蓋底腫瘍を摘出する場合は，左右方向の術野の狭さが課題であったが，我々は，両側後床突起を

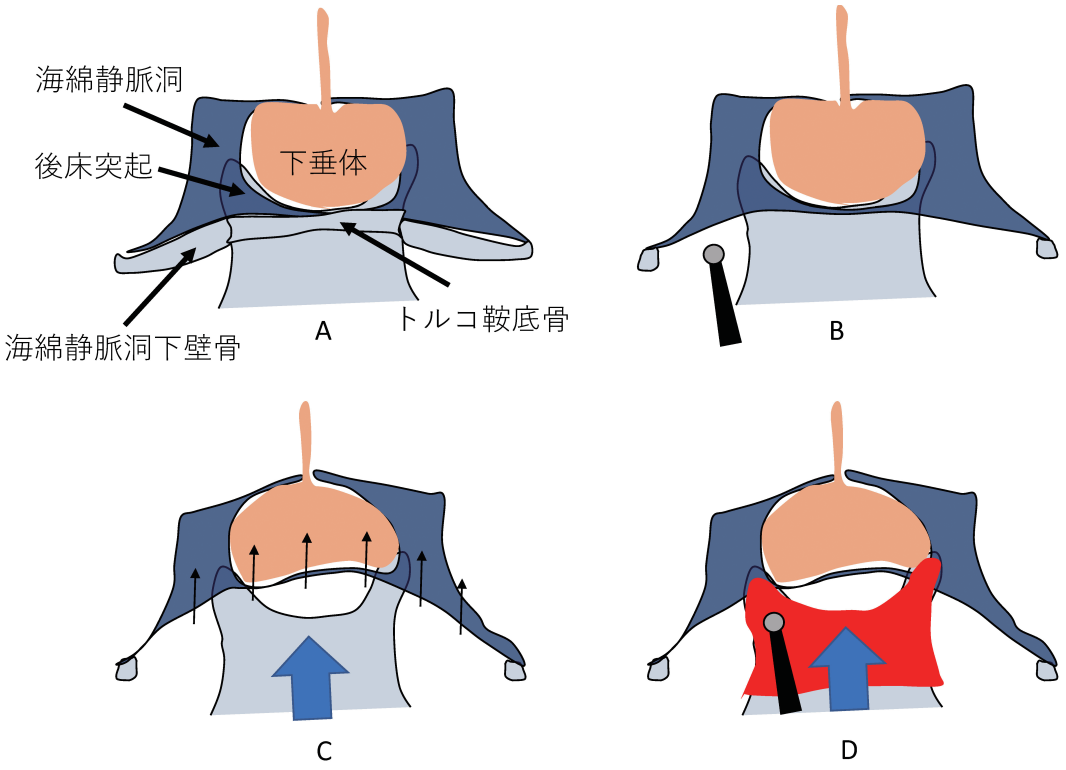


**図 1**　経鼻内視鏡下後床突起削除法の模式図
A:　後床突起は下垂体背後に突出する突起であるため，削除が難しく，また硬膜内操作の妨げと考えられている．
B:　トルコ鞍底だけでなく海綿静脈洞下壁の骨もダイヤモンドドリルで削除することで海綿静脈洞下壁からトルコ鞍底の硬膜を広く露出する．
C:　海綿静脈洞下壁からトルコ鞍底の硬膜を全体として上方に挙上することで，後床突起を硬膜外に露出可能となった．
D:　硬膜外の広い術野で両側の後床突起を削除することで安全な削除が可能になった．

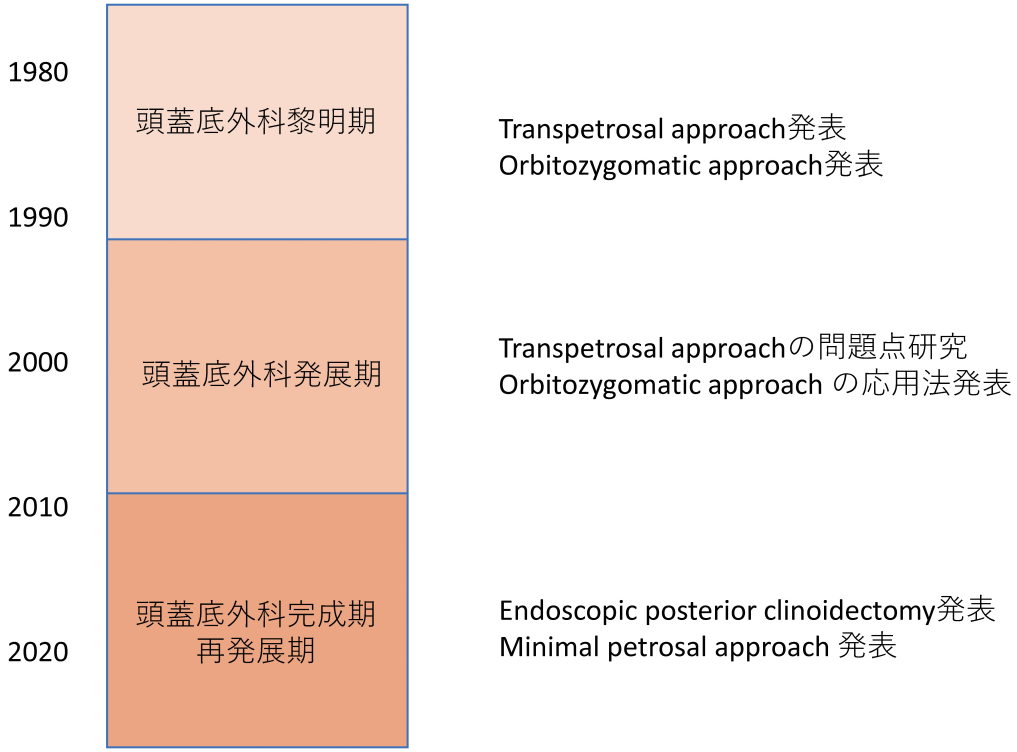


**図 2**　頭蓋底外科手術の発展の歴史
どの時期にも大阪市立大学より，治療法に大きな影響を与える報告を行っている．

安全に削除することで術野が拡大されること，また内頚動脈を避けて安全に後床突起を削除する方法を報告している[25]．この手技の導入により，内視鏡下経鼻頭蓋底手術の適応範囲が大きく広がったと言える（**図 1**）．

## 5. おわりに

こうして，大阪市立大学脳神経外科では頭蓋底外科手術の黎明期から現在に至るまで，継続して頭蓋底腫瘍手術の研究に取り組んできた（**図 2**）．とくに頭蓋底手術の中で最も治療が困難な錐体斜台部髄膜腫に対して一貫して治療研究に取り組んできた．本年ヨーロッパ脳神経外科学会の頭蓋底外科手術研究部門が，錐体斜台部髄膜腫の最近治療をまとめたコンセンサスを発表している[4]．ヨーロッパ各国，米国の頭蓋底外科トップセンターに加え，本邦からは大阪市立大学のみがこの論文共著者として参加している．錐体斜台部髄膜腫の治療分野での大阪市立大学の長年の貢献が世界から評価されいる証であると思われる．

## 文　　献


1) Ayeni SA, Ohata K, Tanaka K, et al. The microsurgical anatomy of the jugular foramen. J Neurosurg 1995;83:903-909.
2) Bohoun CA, Goto T, Morisako H, et al. Skull base dural repair using autologous fat as a dural substitute: an efficient technique. World Neurosurg 2019;127:e896-e900.
3) Chokyu I, Goto T, Ishibashi K, et al. Bilateral subfrontal approach for tuberculum sellae meningiomas in long-term postoperative visual outcome. J Neurosurg 2011;115:802-810.
4) Giammattei L, di Russo P, Starnoni D, et al. Petroclival meningiomas: update of current treatment and consensus by the EANS skull base section. Acta Neurochir (Wien) 2021;163:1639-1663.
5) Goto T, Ohata K, Morino M, et al. Falcotentorial meningioma: surgical outcome in 14 patients. J Neurosurg 2006;104:47-53.
6) Goto T, Ishibashi K, Morisako H, et al. Simple and safe exposure of the sigmoid sinus with presigmoid approaches. Neurosurg Rev 2013;36:477-482.
7) Goto T, Ohata K. Surgical resectability of skull base meningiomas. Neurol Med Chir (Tokyo) 2016;56:372-378.
8) Hakuba A, Nishimura S, Tanaka K, et al. Clivus meningioma: six cases of total removal. Neurol Med Chir (Tokyo) 1977;17:63-77.
9) Hakuba A, Nishimura S, Shirakata S, et al. Surgical approaches to the cavernous sinus. Report of 19 cases (author's transl). Neurol Med Chir (Tokyo) 1982;22:295-308.
10) Hakuba A, Nishimura S, Inoue Y. Transpetrosal-transtentorial approach and its application in the therapy of retrochiasmatic craniopharyngiomas. Surg Neurol 1985;24:405-415.
11) Hakuba A, Nishimura S, Jang BJ. A combined retroauricular and preauricular transpetrosal-transtentorial approach to clivus meningiomas. Surg Neurol 1988;30:108-116.
12) Hakuba A, Liu S, Nishimura S. The orbitozygomatic infratemporal approach: a new surgical technique. Surg Neurol 1986;26:271-276.
13) Hakuba A, Tanaka K, Suzuki T, et al. A combined orbitozygomatic infratemporal epidural and subdural approach for lesions involving the entire cavernous sinus. J Neurosurg 1989;71:699-704.
14) Haq IB, Susilo RI, Goto T, et al. Dural incision in the petrosal approach with preservation of the superior petrosal vein. J Neurosurg 2016;124:1074-1078.
15) Ichinose T, Goto T, Ishibashi K, et al. The role of radical microsurgical resection in multimodal treatment for skull base meningioma. J Neurosurg 2010;113:1072-1078.
16) Ichinose T, Goto T, Morisako H, et al. Microroll retractor for surgical resection of brainstem cavernomas. World Neurosurg 2010;73:520-522.
17) Kunihiro N, Goto T, Ishibashi K, et al. Surgical outcomes of the minimum anterior and posterior combined transpetrosal approach for resection of retrochiasmatic craniopharyngiomas with complicated conditions. J Neurosurg 2014;120:1-11.
18) Matsuoka Y, Hakuba A, Kishi H, et al. Direct surgical treatment of intracavernous internal carotid artery aneurysms: report of four cases. Surg Neurol 1986;26:360-364.
19) Morisako H, Goto T, Goto H, et al. Aggressive surgery based on an anatomical subclassification of craniopharyngiomas. Neurosurg Focus 2016;41:E10.
20) Morisako H, Goto T, Ohata K. Petroclival meningiomas resected via a combined transpetrosal approach: surgical outcomes in 60 cases and a new scoring system for clinical evaluation. J Neurosurg 2015;122:373-380.
21) Morisako H, Goto T, Ohata H, et al. Safe maximal resection of primary cavernous sinus meningiomas via a minimal anterior and posterior combined transpetrosal approach. Neurosurg Focus 2018;44:E11.
22) Morisako H, Ohata H, Shinde B, et al. Minimal anterior and posterior combined transpetrosal approach for large petroclival meningiomas. J Neurosurg 2021 Feb 19;1-10. doi:10.3171/2020.8.JNS202060.
23) Morisako H, Goto T, Bohoun C, et al. Usefulness of the anterior transpetrosal approach for pontine cavernous malformations. Neurosurgical Focus Video 2019;1:pV4.
24) Nimmannitya P, Goto T, Terakawa Y, et al. Characteristic of optic canal invasion in 31 consecutive cases with tuberculum sellae meningioma. Neurosurg Rev 2016;39:

691-697.
25) Ohata H, Goto T, Nagm A, et al. Surgical implementation and efficacy of endoscopic endonasal extradural posterior clinoidectomy. J Neurosurg 2019 May 3;1-9. doi:10.3171/2019.2.JNS183278.
26) Ohata K, El-Naggar A, Takami T, et al. Efficacy of induced hypotension in the surgical treatment of large cavernous sinus cavernomas. J Neurosurg 1999;90:702-708.
27) Ohata K, Haque M, Morino M, et al. Occlusion of the sigmoid sinus after surgery via the presigmoidal-transpetrosal approach. J Neurosurg 1998;89:575-584.
28) Ohata K, Tsuyuguchi N, Morino M, et al. A hypothesis of epiarachnoidal growth of vestibular schwannoma at the cerebello-pontine angle: surgical importance. J Postgrad Med 2002;48:253-258.
29) Savardekar AR, Goto T, Nagata T, et al. Staged 'intentional' bridging vein ligation: a safe strategy in gaining wide access to skull base tumors. Acta Neurochir (Wien) 2014;156:671-679.
30) Savardekar A, Nagata T, Kiatsoontorn K, et al. Preservation of labyrinthine structures while drilling the posterior wall of the internal auditory canal in surgery of vestibular schwannomas via the retrosigmoid suboccipital approach. World Neurosurg 2014;82:474-479.